
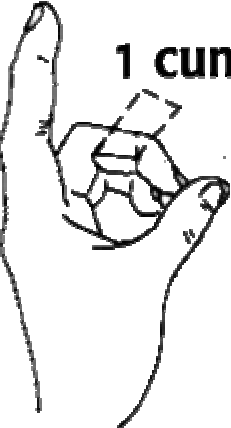




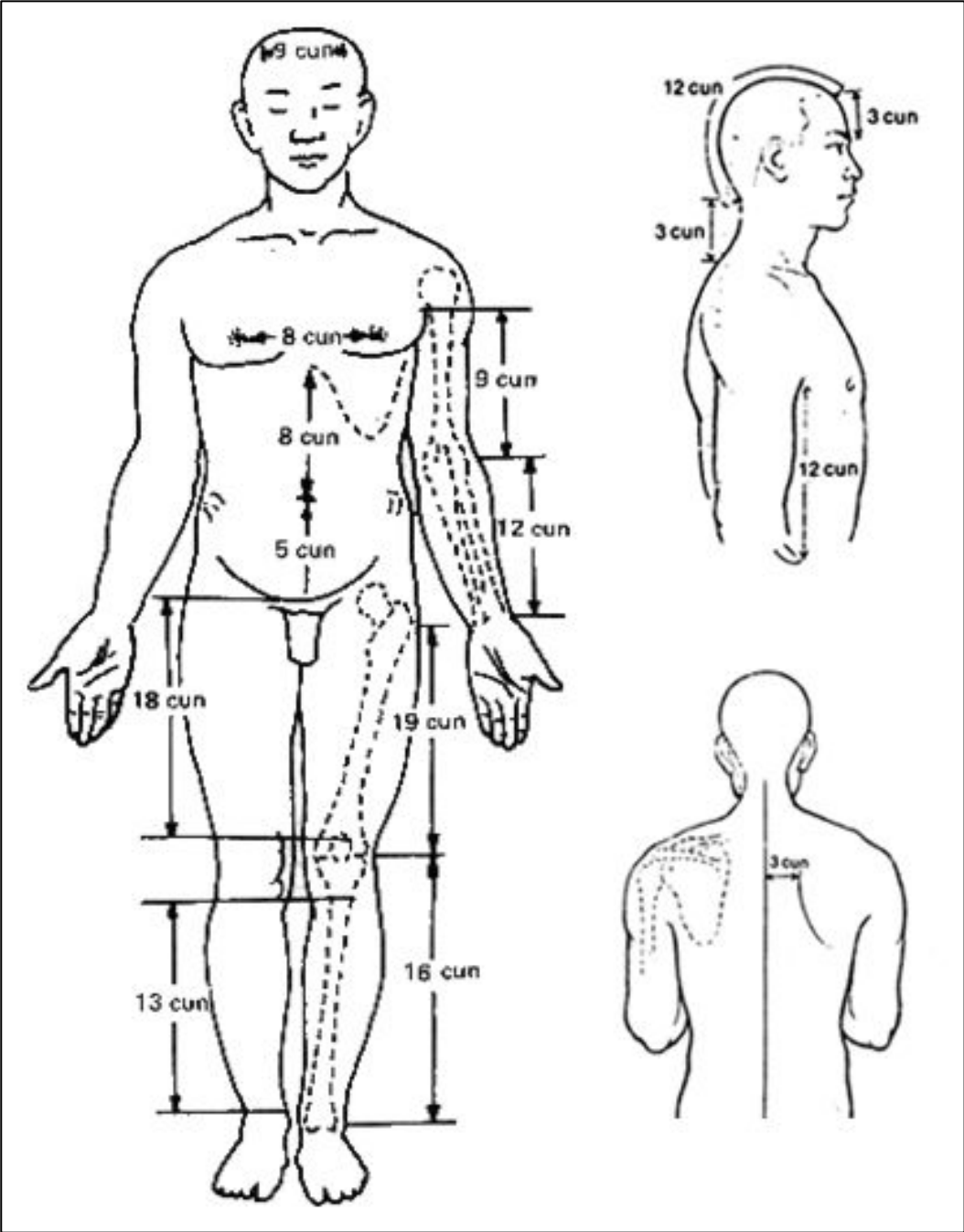
איתור נקודות – מונחים

שון גודמן

צונים 寸 cun

寸 cun – אמת מידה קטנה, יד, האניץ הסיני: הנקודה מציינת את הדופק ליד פרק כף היד, המרחק מי פרק כף היד לדופק.

<p>1.5 cun</p>  <p><u>מידה של שני אצבעות</u> המידה של האצבע השנייה והשלישית שהם צמודות, בגובה של המפרק הבין-אצבעי, בצד הדורסלי של כף היד שווה ל-1.5 צון.</p>	<p>1 cun</p>  <p><u>מידה של האצבע האמצעית</u> כאשר האצבע האמצעית של המטופל מכופף, המרחק בין בין שני קצוות המדיאליים של הקפל של מפרק הבין-אצבעי שווה ל-1 צון.</p>
<p>3 cun</p>  <p><u>מידה של 4 אצבעות</u> הרוחב של 4 אצבעות שהם צמודות (לא כולל את האגודל), בגובה של המפרק הבין-אצבעי, בצד הדורסלי של כף היד שווה ל-3 צון.</p>	<p>1 cun</p>  <p><u>מידה של האגודל</u> הרוחב של המפרק הבין-אצבעי של האגודל שווה ל-1 צון.</p>



צוניה	מרחק	חלק גוף
12	מקו השער האנטריורי לקו השער הפוסטריורי	ראש
3	מה- glabella לקו השער הקידמי	
3	מקו השער האחורי ל- Gv-14 (C-7)	
18	מה- glabella עד Gv-14 (C-7)	
9	בין שני ה- mastoid processes	
9	בין הזויות של קו השער	
8	מפגש של הסטרנום עם הכסיפואיד עד התבור	חזה ובטן
5	ממרכז התבור עד הקצה העליון של הפוביס	
8	בין שני הפטמות	
3	בין הגבול המדיאלי של הסקפולה עד קו האמצע	גב
	הזוית האינפריורית של הסקאפולה נמצאת באותה הגובה של C7	
	ה- iliac crest נמצא בגובה של L4	
3	בין מפרקי sacroiliac	
12	מסוף הקפל האקסילארי בצד הלטרלי של החזה, עד הקצה של צלע 11.	צד לטרלי של החזה
9	בין הקצה של הקפל האקסילארי לבין הקפל של ה- cubital.	גפיים עליונות
12	בין הקפל של ה- cubital לבין קפל פרק כף היד.	
2	בין החלק עליון של הפטלה לחלק תחתון	
18	מהחלק העליון של הפוביס לאפיקונדאל המדיאלי של הפימור.	גפיים תחתונות
13	מהגבול התחתון של מהקונדיאל המדיאלי של הטביה ל קצה של המללאוס המדיאלי.	
19	מהבליטה של ה- great trochanter עד החלק התחתון של הפטלה, או קפל של הברך.	
16	מהחלק התחתון של הפטלה עד לקצה של המללאולוס הלטרלי	

שמות המרידיאנים

רגל			שכבה	יד		
Bl	שלפוחית שתן	מים	Tai Yang	אש	מעיים דקים	Si
St	קיבה	אדמה	Yang Ming	מתכת	מעיים גסים	Li
Gb	כיס מרה	עץ	Shao Yang	אש	תלת מחמם	Tw
Sp	טחול	אדמה	Tai Yin	מתכת	ריאות	Lu
Liv	כבד	עץ	Jeu Yin	אש	שולט הלב	Mh
Ki	כליות	מים	Shao Yin	אש	לב	Ht

מונחים – אנטומיים

חתכי מישורים אנטומיים

Midsagittal (Medial plane)

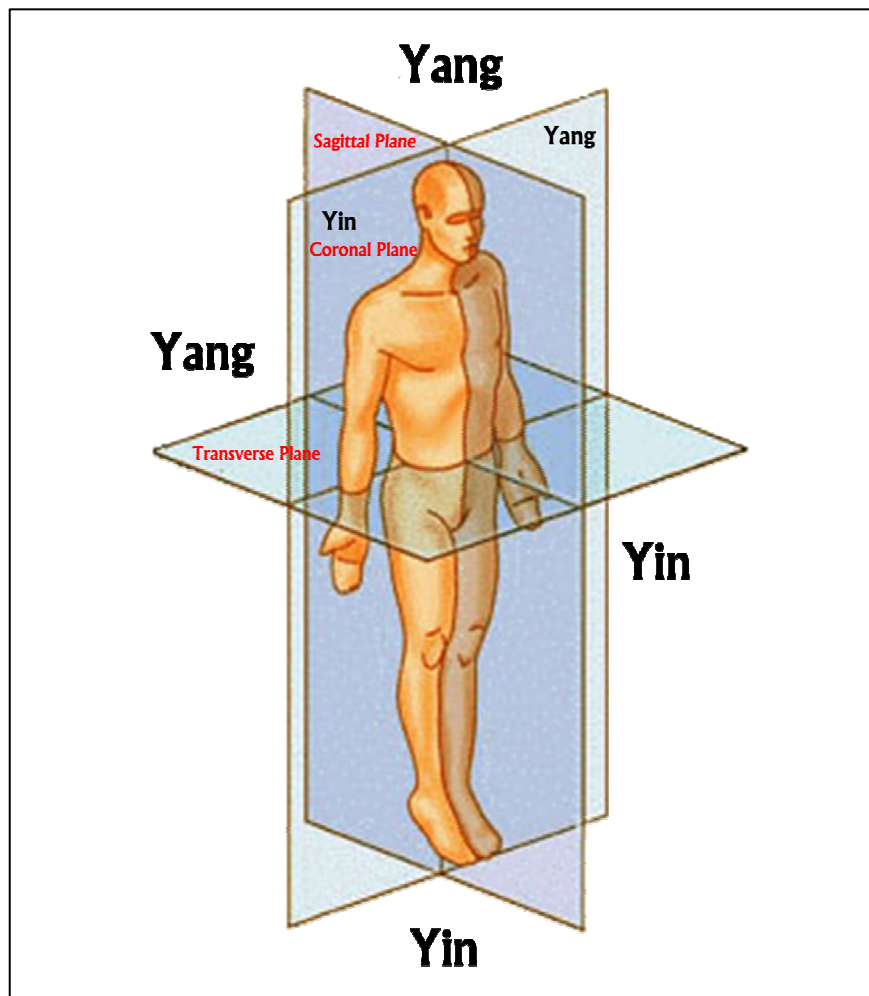
- המישור החיצו – מידסגיטלי
- מישור אורכי המחלק את הגוף לשני חצאים סמטריים.
- המישור נמשך בכוון קדימה ואחורה Anteroposterior
- קיימים גם מישורים המקבילים ל – Midsagittal ונקראים: Sagittal planes

Coronal or (Frontal plane)

- מישור קורונארי : מישור אורכי הנמשך מצד לצד והינו אנכי למישור ה - Midsagittal

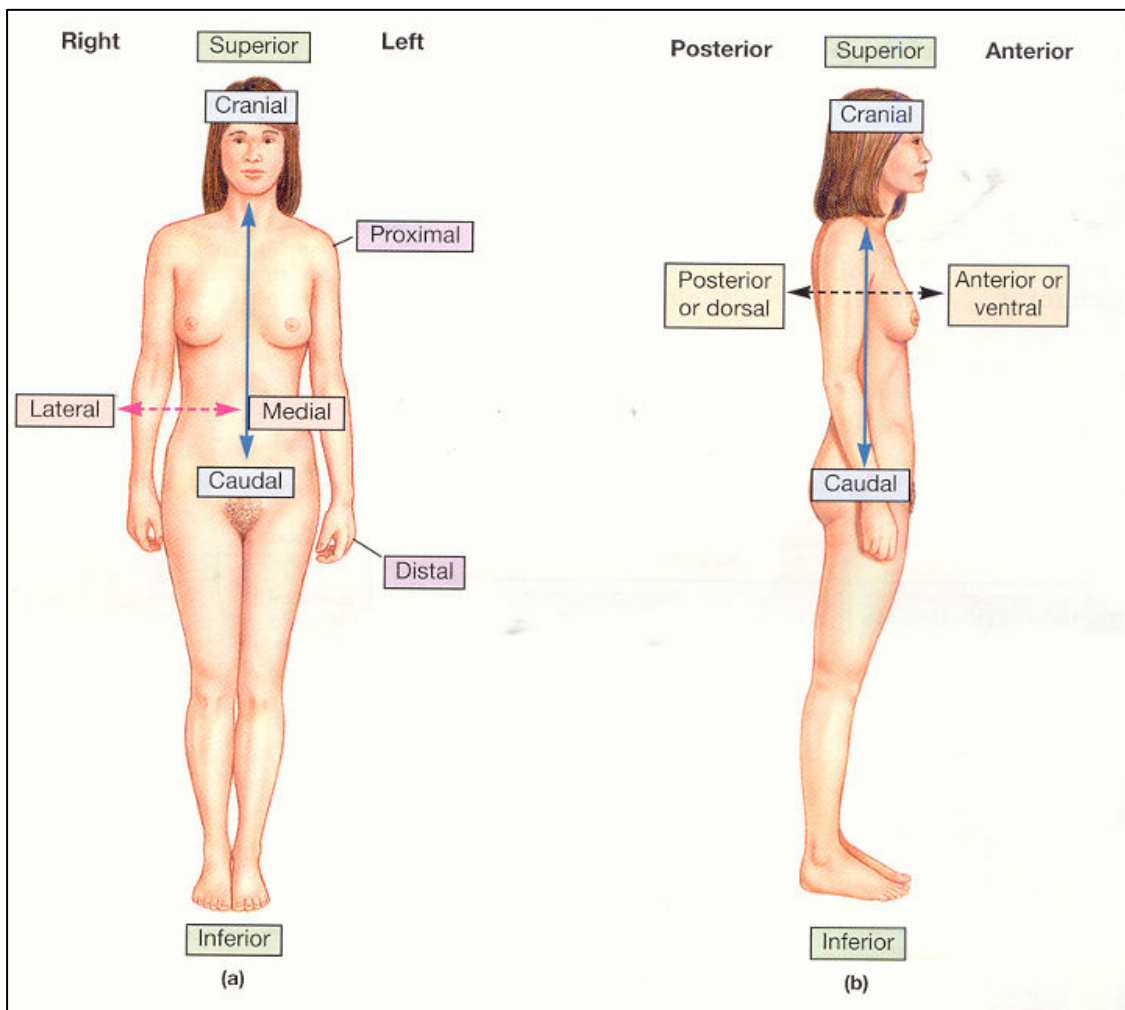
Horizontal (Transverse Plane)

- מישור אופקי – רוחבי בד"כ חתך או מישור המאונך לחתכים האורכיים ומכונה גם בשם: Cross section



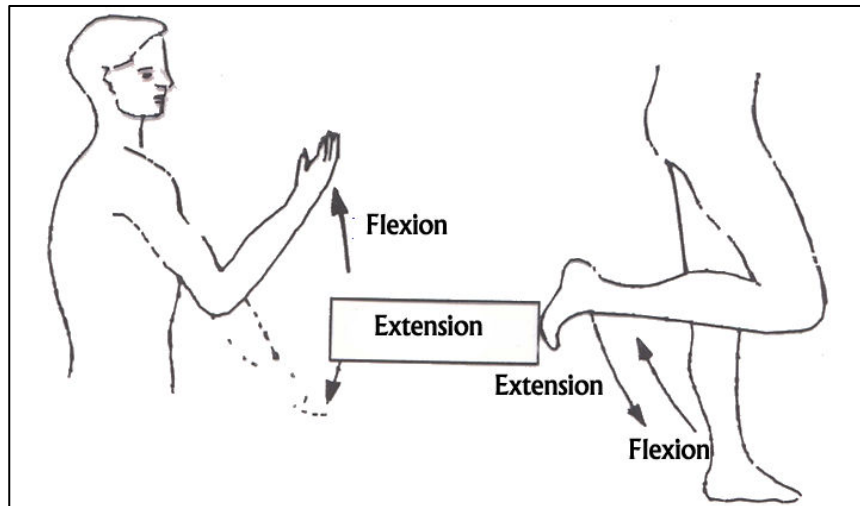
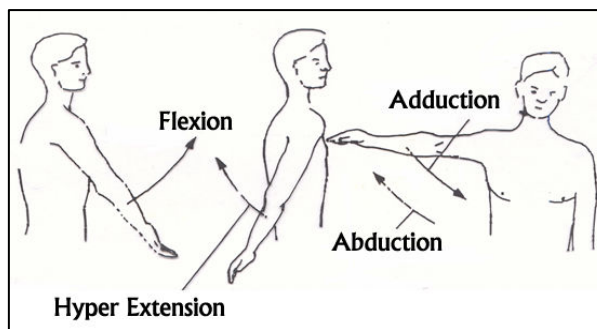
כיוונים כלליים

- Caudal – לכיוון הזנב
- Medial – לכיוון קו אמצע הגוף
- Lateral – לכיוון צד הגוף
- Distal – לכיוון הרחוק משורש הגפה
- Proximal – קרוב יותר לשורש הגפה
- Superior – כוון עליון
- Inferior – כוון תחתון
- Superficial – קרוב לפני שטח הגוף
- Deep – עמוק בתוך הגוף



מונחי תנועה או פעילות כללית

- כפיפה Flexion – קירוב בין שתי עצמות (במישור החיצי)
- פשיטה Extension – ההיפך מכפיפה; הגדלת הזווית בין שתי העצמות
- פשיטת יתר Hyperextension – פשיטה אל מעבר למצב האנטומי
- קירוב Adduction – הנעה במישור החזיתי של גף אל מרכז הגוף
- הרחקה Abduction – הנעה של גף במישור החזיתי מהגוף והלאה
- סבוב Rotation – סבוב איבר סביב ציר העובר דרכו (לרוב – לאורך האיבר)
- תנועת גביע Circumduction – תנועת איבר כך שקצה אחד מתווה עיגול, שעה שהקצה השני מהווה ציר



מונחי תנועה או פעילות ייחודית

אמה:

- פרונציה Pronation – תנועת סבוב פנימה, במהלכה מופנה האגודל לכיוון הגוף
- סופינציה Supination – תנועת סבוב החוצה, כשהאגודל פונה הרחק מהגוף
- (אנגלית: Prone = שכיבת אפיים; Supine = שכיבת פרקדן)

כף הרגל:

- אֶוּרְסִיָּה Eversion - סבוב סביב ציר האורך של כף הרגל, בסופו הסוליה פונה החוצה
- אִינְוֶרְסִיָּה Inversion - סבוב סביב ציר האורך של כף הרגל, בסופו הסוליה פונה פנימה
- כפיפה גבית Dorsiflexion – כפיפה במישור החיצו, כך שהכף מתקרבת לשוק
- כפיפה כפית Plantarflexion – כפיפה במישור החיצו, כך שהכף מתרחקת מהשוק, למעשה – פשיטה.

כתפיים:

- הרמה Elevation – משיכת הכתפיים לכיוון האוזניים
- הורדה Depression – לחיצת הכתפיים למטה (הרחקה מהאוזניים)

אגודל:

- העמדה מנגד Opposition – הנעת האגודל אל מול יתר האצבעות

חיבורי קצות השריר

- אחז Insertion – קצה השריר הנע
- תחל Origin – קצה השריר היציב
- (בדרך כלל קרוב התחל למרכז הגוף והאחז מרוחק ממנו)

משטחי גוף חיצוניים

- גחוני: Ventral = קדמי: Anterior
- גבי: Dorsal = אחורי: Posterior
- צדי: Lateral

מונחים אנטומיים

- Abdominal - של הבטן.
- Acromial - שיא הכתף.
- Axillary - בית השחי.
- Articulation - משטח מפרקי - המקום בו עצמות סמוכות מופרקות זו עם זו.
- Articular process - בליטה המופרדת עם עצם סמוכה.
- Brachial - של הזרוע.
- Buccal - עצם הלחי.
- Calaneal - עצם העקב.
- Canal - נקב ארוך, דמוי תעלה. בדרך כלל מעבר לעצבים או כלי דם.
- Carpal - פרק היד.
- Cephalic - ראש.
- Cervical - צוואר.
- Coxal - ירך.
- Cranial - גולגולת.
- Crest - בליטה ארוכה ודקה, לרוב בעלת שטח פנים מחוספס.
- Crural - רגל.
- Cubital - מרפק.
- Cutaneous - עור, משטח העור.
- Digital - אצבעות הרגליים או הידיים.
- Dorsal - גבי.
- Eminence - בליטה קטנה יחסית.
- Epicondyle - המשכיות בולטת של העלי שאיננה חלק מהפרק.
- Facial - פנים.
- Facet - משטח מפרקי קטן וחלק.
- Femoral - ירך.
- Foramen - חור, פתח בעצם.
- Fossa - שקע נרחב ורדוד.
- Frontal - קדמי, של המצח.
- Glabella - פדחת.
- Gluteal - של העכוז.
- Hiatus - הפרדה, מרווח.
- Inguinal - של המפשעה.
- Lumbar - חוליות מותניים.
- Mammary - של השדיים.
- Manual - של היד.
- Mental - הסנטר.
- Navel - טבור.
- Nasal - אף.
- Occipital - עצם העורף.
- Olecranal - של זיז המרפק.
- Oral - פה.
- Orbital או Ophthalmic - עיניים.
- Otic - אוזן.
- Palmar - של כף היד.
- Patellar - של הפיקה (ברך).
- Pedal - רגל.
- Pelvic - של אגן הירכיים.
- Perineal - של חיץ הנקבים.
- Plantar - של כף הרגל.
- Pollex - אגודל.
- Popliteal - מאחורי הברך.
- Pubis - חיק.
- Process - זיז - בליטה גדולה יחסית.
- Supraclavicular - האזור מעל הקלויקולה.
- Spine - בליטה שהיא ארוכה ודקה.
- Tarsal - עצם הקרסול.
- Temporal - צידי הגולגולת.
- Thoracic - של החזה.
- Trochanter - אחד משתי גבשושות מסוימות בעצם הירך.
- Tuberosity - בליטה עם שטח פנים מחוספס.
- Tubercle - בליטה עם שטח פנים מחוספס. בדרך כלל קטנה יותר מגבשושת.
- Zogomatic - של הלחי.